DOI: 10.38025/2078-1962-2020-97-3-50-56
УДК: 616.12-008.1

ОСТРЫЙ КОРОНАРНЫЙ СИНДРОМ У СОТРУДНИКОВ МВД. СТАЦИОНАРНЫЙ ЭТАП ЛЕЧЕНИЯ И МЕДИЦИНСКОЙ РЕАБИЛИТАЦИИ

[1,2]Золотухин Н.Н.
[1]Главный клинический госпиталь МВД России, Москва, Россия
[2]Московский государственный университет пищевых производств, Москва, Россия

РЕЗЮМЕ
Цель исследования заключалась в анализе соотношения острого инфаркта миокарда и нестабильной стенокардии, этапов медицинской реабилитации в структуре острого коронарного синдрома у сотрудников и пенсионеров МВД при лечении и медицинской реабилитации.
Материалы и методы: в ходе исследования было проведено обследование 805 пациентов с ОКС за период 2012-2018 гг., из них 227 сотрудников МВД. Всем пациентам проводилась полная диагностика острого коронарного синдрома, в соответствии со стандартами обследования и лечения. При клинической обоснованности, в ряде случаев, проводилась коронарноангиография и стентирование коронарного русла.
Результаты: количество случаев госпитализации с ОКС сотрудников и пенсионеров МВД с ОКС в 2012-2018 гг. распределилось следующим образом: в 2012 году – 144, 2013 –114, в 2014 –158 и в 2015 – 135, 2016 – 147, 2017– 66 и в 2018 – 41 соответственно. Максимальная частота госпитализаций при ОКС у сотрудников МВД зафиксирована в 2014 году – 91. Наибольшее число случаев госпитализаций с ОКС с 2012 по 2018 гг. включительно приходилось на пенсионеров МВД – 578 и 227 ОКС у сотрудников МВД соответственно. При этом, из общего количества пациентов при ОКС 805 – 604 (75%) прошли I этап МР, 201 (25%) были переведены на II этап МР в филиал ГКГ «Пахра», Таким образом, при ОИМ и НС у сотрудников и пенсионеров МВД в 25% клинических случаев необходимо проведение II этапа МР.
Заключение: при развитии ОКС – у сотрудников МВД преобладает ОИМ, НС чаще диагностируется у пенсионеров МВД. При лечении и реабилитации ОИМ у сотрудников МВД менее половины случаев, а именно до 38%, требуют перевода в реабилитационный центр в рамках одной госпитализации, который является оптимизирующим звеном этапной медицинской реабилитации сотрудников МВД, перенесших ОКС. При этом, комплексная программа, состоящая из ЛФК: лечебная гимнастика для пациентов с ИБС, дыхательная гимнастика, физиотерапия: синусоидальные модулированные токи по стандартной методике (частота импульсов: 80-100 Гц) в чередовании с бальнеотерапией, является эффективной на реабилитационном этапе.
Ключевые слова: острый коронарный синдром, острый инфаркт миокарда, нестабильная стенокардия, коронароангиография, медицинская реабилитация, лица опасных профессий.

Для цитирования: Золотухин Н.Н. Острый коронарный синдром у сотрудников МВД. Стационарный этап лечения и медицинской реабилитации. Вестник восстановительной медицины. 2020; 97 (3): 50-56. https://doi.org/10.38025/ 2078-1962-2020-97-3-50-56

ACUTE CORONARY SYNDROME IN EMPLOYEES OF THE MINISTRY OF INTERNAL AFFAIRS. INPATIENT STAGE OF TREATMENT AND MEDICAL REHABILITATION

[1,2]Zolotukhin N.N.
[1]Main clinical hospital of the Ministry of internal Affairs of Russia, Moscow, Russian Federation
[2]Moscow State University of Food Production, Moscow, Russian Federation

ABSTRACT
The aim of the study: to analyze the ratio of acute myocardial infarction and unstable angina, the stages of medical rehabilitation in the structure of acute coronary syndrome in employees and senior citizens of the Ministry of Internal Affairs during treatment and medical rehabilitation.
Materials and methods: The study examined 805 patients with ACS for the period 2012-2018, of which 227 were employees of the Ministry of Internal Affairs. All patients underwent a complete diagnosis of acute coronary syndrome in accordance with the standards of examination and treatment. With clinical validity, in some cases, coronary angiography and stenting of the coronary bed were performed.
Results: The number of cases of hospitalization with ACS of employees and pensioners of the Ministry of Internal Affairs with ACS in 2012-2018. It was distributed as follows: in 2012 – 144, 2013 – 114, in 2014 – 158 and in 2015 – 135, 2016 – 147,

2017 – 66 and in 2018 – 41, respectively. The maximum frequency of hospitalizations with ACS among employees of the Ministry of Internal Affairs was recorded in 2014 – 91. The largest number of hospitalizations with ACS from 2012 to 2018 inclusively occurred among pensioners of the Ministry of Internal Affairs – 578 and 227 ACS among employees of the Ministry of Internal Affairs, respectively. At the same time, out of the total number of patients with ACS, 805-604 (75%) underwent MR stage I, 201 (25%) were transferred to stage II MR in the Pakhra branch of the SCG, Thus, with AMI and NS, employees and pensioners In 25% of clinical cases, the Ministry of Internal Affairs requires stage II MR.

Conclusion: With the development of ACS, AMI prevails among the employees of the Ministry of Internal Affairs, NS is more often diagnosed among pensioners of the Ministry of Internal Affairs. In the treatment and rehabilitation of AMI, employees of the Ministry of Internal Affairs less than half the cases, namely up to 38%, require transfer to a rehabilitation center as part of one hospitalization, which is an optimizing element in the stage medical rehabilitation of employees of the Ministry of Internal Affairs who underwent ACS. At the same time, a comprehensive program consisting of exercise therapy: therapeutic exercises for patients with coronary heart disease, breathing exercises, physiotherapy: sinusoidal modulated currents according to the standard method (pulse frequency: 80-100 Hz) In alternation with balneotherapy, is effective at the rehabilitation stage.

Key words: acute coronary syndrome, acute myocardial infarction, unstable angina, coronary angiography, medical rehabilitation, persons of dangerous professions.

For citation: Zolotukhin N.N. Acute coronary syndrome in employees of the Ministry of Internal Affairs. Inpatient stage of treatment and medical rehabilitation. Bulletin of rehabilitation medicine. 2020; 97 (3): 50-56. https://doi.org/10.38025/ 2078-1962-2020-97-3-50-56

Введение

Несмотря на значительные успехи диагностики, лечения и медицинской реабилитации острого инфаркта миокарда (ОИМ) и нестабильной стенокардии (НС) инвалидизация и смертность при острой коронарной патологии остается достаточно значимой, особенно среди лиц трудоспособного возраста. Для качественного улучшения медицинского обеспечения больных ОКС в некоторых странах сформулированы методики с четко определенными стандартами в диагностике, получившими наименование «Регистры ОКС» (РОКС) [1, 2]. Для оптимизации рекомендаций профилактики, лечения и медицинской реабилитации пациентов ОКС был сформулирован межнациональный РОКС – «GRACE» (Global Registry of Acute Coronary Events) [3]. МР при ОИМ и НС является одной из важнейшей составляющих лечебно-диагностического процесса, особенно у сотрудников органов внутренних дел, служебная деятельность которых связана не только с высокими стрессорными факторам, но прямым риском для жизни [4-6].

В итоге цель работы состояла из анализа соотношения острого инфаркта миокарда и нестабильной стенокардии, этапов медицинской реабилитации в структуре острого коронарного синдрома у сотрудников и пенсионеров МВД при лечении и медицинской реабилитации в Главном клиническом госпитале МВД.

Материалы и методы

На сегодняшний день ведущим учреждением в медицинском обеспечении сотрудников МВД РФ является Главный клинический госпиталь МВД России (ГКГ), в котором проводится не только своевременная диагностика, комплексное лечение, но и МР при ОИМ и НС.

В клиническую группу включены 805 пациентов с ОКС за период 2012– 2018 гг., из них 227 сотрудников МВД. Критерием включения в исследование являлось наличие острого инфаркта миокарда или нестабильной стенокардии, подтвержденных лабораторными и инструментальными методами. Всем пациентам проводилась полная диагностика острого коронарного синдрома, в соответствии со стандартами обследования и лечения. При клинической обоснованности, в ряде случаев, проводилась коронарноангиография и стентирование коронарного русла.

Результаты

Медицинская реабилитация у пациентов, перенесших ОКС, проводилась на всем периоде лечения в ГКГ по принципу дозированной ступенчатой нагрузки с ранней активацией в зависимости от степени тяжести осложнений и функционального класса коронарной недостаточности. Стационарный этап медицинской реабилитации разделялся на 4 ступени с верификацией нагрузки каждый день с постепенным нарастанием. При проведении физической реабилитации оценивается реакция больного на физическую нагрузку. С целью предупреждения возможного возникновения болевого синдрома при расширении режима, осуществляется контроль самочувствия (ЧСС, АД, ЧД). При возникновении болей в области сердца нагрузка признается неадекватной и подлежит снижению или отмене. В зависимости от тяжести состояния пациента кардиореабилитационная помощь осуществляется в 3 этапа***:*** I этап – стационарный, начинается с блока реанимации и интенсивной терапии и продолжается после перевода больного в обычную палату кардиологического отделения больницы или сосудистого центра, II этап – стационарный реабилитационный, проводится в стационарном кардиореабилитационном отделении центра кардиологической реабилитации или мультидисциплинарного центра медицинской реабилитации, III этап – поликлиническое отделение кардиореабилитации [7-10].

На рис. 1 представлено распределение пациентов с ОКС по группам: – 395 пациентов с ОИМ, из них 147 сотрудников и 246 пенсионеров МВД, НС – 87 сотрудников и 328 пенсионеров МВД. Таким образом, в структуре ОКС преобладает НС с наибольшим вкладом среди пенсионеров МВД. Однако, у сотрудников МВД ОИМ возникает значительно чаще при ОКС – 147 (49%) случаев ОИМ и 87 (21%) НС.

Из общего количества ОКС преобладали мужчины – 688 пациентов, из которых 368 (54%) – ОИМ и 320 (46%) НС. У женщин при ОКС (117 пациенток) превалировала НС – 90 (77%) случаев и 27 (23%) ОИМ. Таким образом, при развитии ОКС у сотрудников и пенсионеров МВД большинство случаев диагностируется у мужчин, с преобладанием ОИМ; у женщин чаше возникает НС (рис. 2).

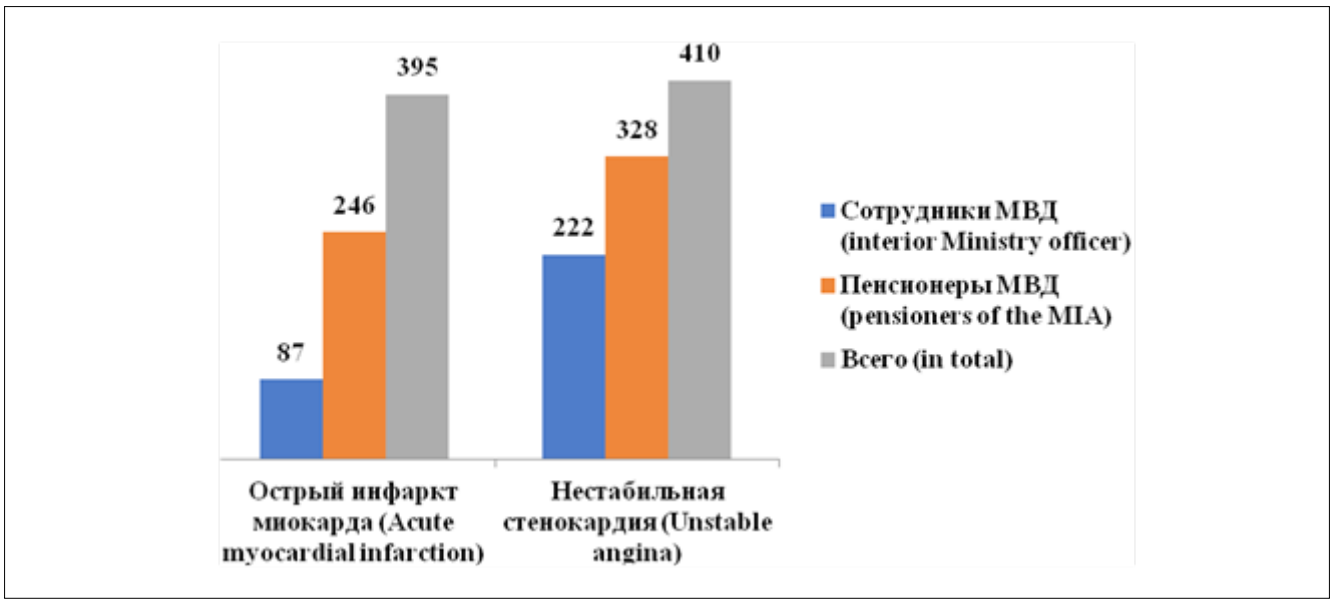

Рис. 1. *Распределение пациентов при остром инфаркте миокарда и нестабильной стенокардии*
Fig. 1. *Distribution of patients with acute myocardial infarction and unstable angina*

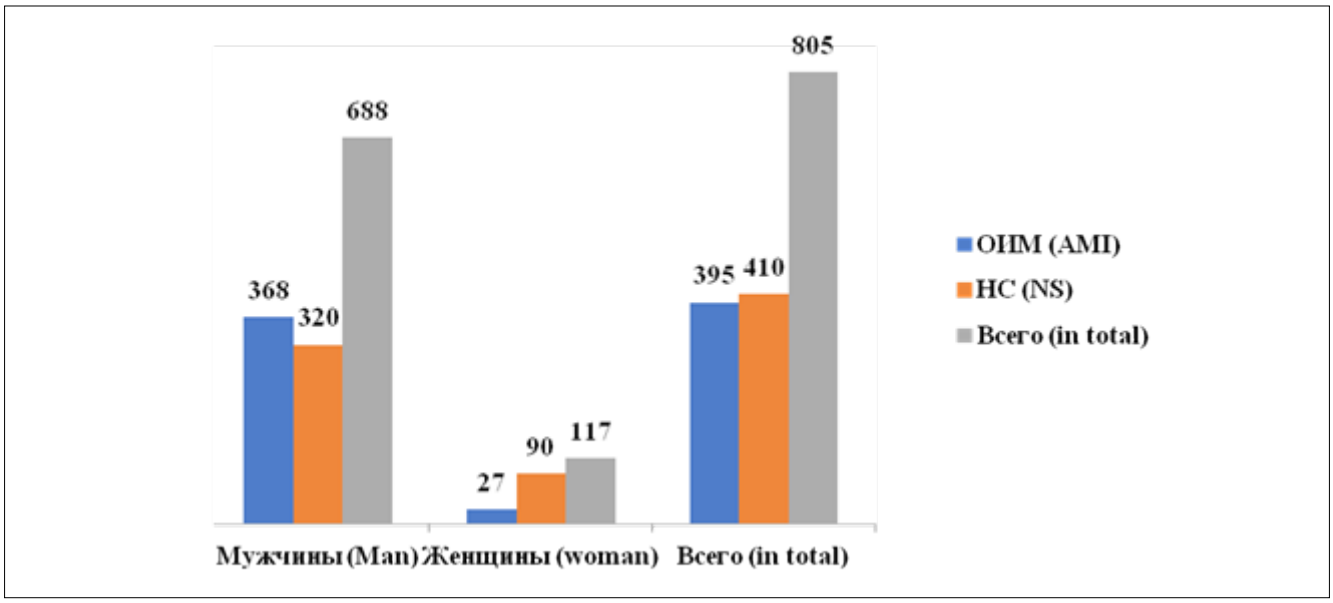

Рис. 2. *Распределение пациентов при остром инфаркте миокарда и нестабильной стенокардии в группах по гендерному признаку*
Fig. 2. *Distribution of patients with acute myocardial infarction and unstable angina in groups based on gender*

Количество случаев госпитализации с ОКС сотрудников и пенсионеров МВД с ОКС в 2012 – 2018 гг. распределилось следующим образом: в 2012 году – 144, 2013 – 114, в 2014 – 158 и в 2015 – 135, 2016 – 147, 2017 – 66 и в 2018 – 41 соответственно. Максимальная частота госпитализаций при ОКС у сотрудников МВД зафиксирована в 2014 году – 91. Наибольшее число случаев госпитализаций с ОКС с 2012 по 2018 гг. включительно приходилось на пенсионеров МВД – 578 и 227 ОКС у сотрудников МВД соответственно. При анализе случаев ОКС у сотрудников МВД преобладает ОИМ, у пенсионеров МВД – НС (рис. 3).

Распределение пациентов с ОКС в зависимости от этапов медицинской реабилитации представлено на рис. 4. Из общего количества пациентов при ОКС 805 – 604 (75%) прошли I этап МР, 201 (25%) были переведены на II этап МР в филиал ГКГ «Пахра», Таким образом, при ОИМ и НС у сотрудников и пенсионеров МВД в 25% клинических случаев необходимо проведение II этапа МР.

С целью демонстрации рассмотрим клинический пример. Сотрудник полиции (старший оперуполномоченный уголовного розыска) Н-в А.И., 43 года находился на лечении в 1 кардиологическом отделении ГКГ МВД России с 07.12.2015 по 24.12.2015 гг. (История болезни №11887). Диагноз: основной: ИБС: не Q-образующий инфаркт миокарда нижней стенки левого желудочка от 06.12.2015. Стенозирующий коронаросклероз: критический стеноз проксимальной порции передней межжелудочковой ветви (ПМЖВ), стеноз до 50% на границе средней и сопутствующий: стеатоз печени. HCV антиген носитель. Миопия слабой степени обоих глаз. Искривление носовой перегородки. Остеохондроз. Операция:

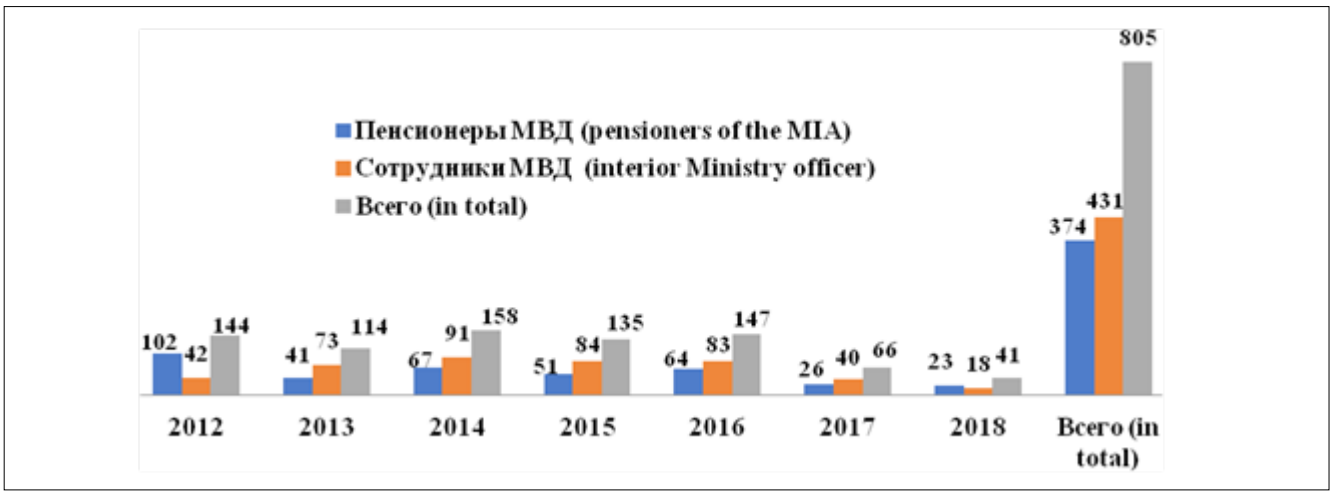

Рис. 3. *Количество сотрудников и пенсионеров МВД с острым коронарным синдромом в 2012-2018 гг.*
Fig. 3. *Number of employees and pensioners of the Ministry of internal Affairs with acute coronary syndrome in 2012-2018*

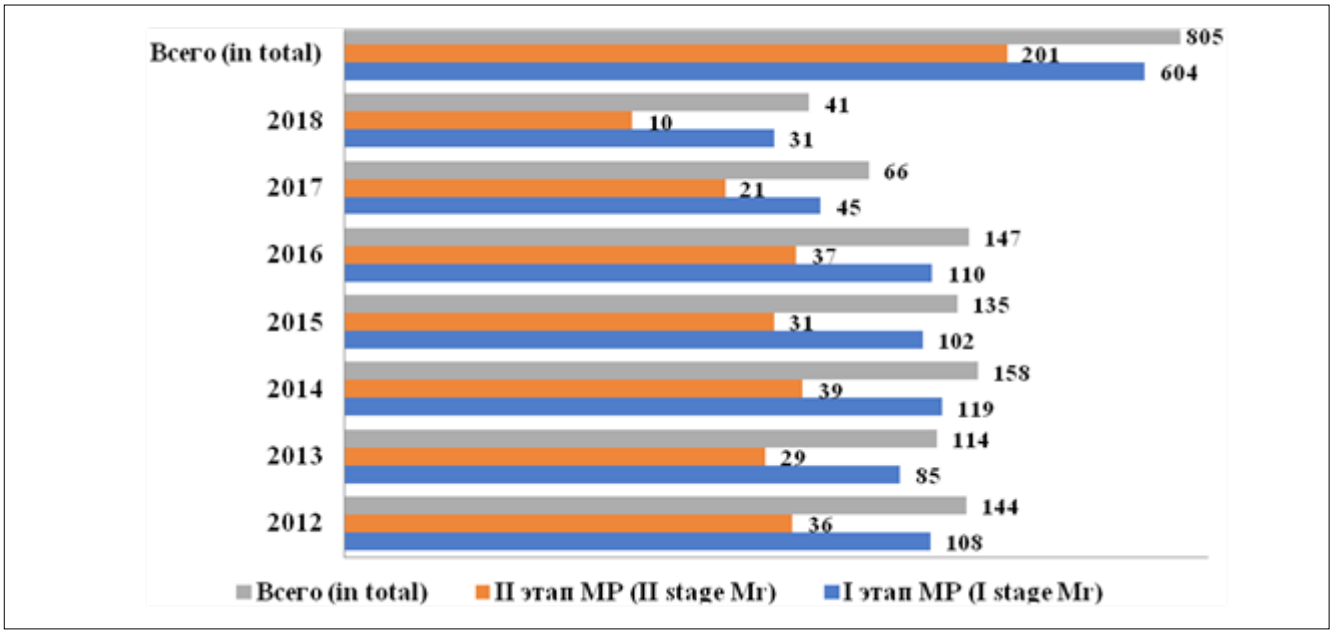

Рис. 4. *Распределение пациентов с ОКС в зависимости от этапов реабилитации*
Fig. 4. *Distribution of patients with ACS depending on the stages of rehabilitation*

Коронарография 08.12.2015 г., Стентирование левой коронарной артерии (ЛКА), ПМЖВ, реканализация и стентирование огибающей ветви левой коронарной артерии (ОВ), стентирование правой коронарной артерии (ПКА) от 08.12.2015 г. Сопутствующие заболевания: Жировой гепатоз. HCV антиген-носитель. Остеохондроз пояснично-крестцового отдела позвоночника.

Анамнез болезни: Указаний на артериальную гипертонию в анамнезе нет. С 2012 г. – диагностирована ИБС, стенокардия напряжения ФК1, по данным суточного мониторирования ЭКГ от 09.2012 г. выявлена депрессия ST на 1,8 мм, отмечал боль в груди до 4 мин (по данным дневника). В последующие годы эпизодически отмечал редкие кратковременные боли за грудиной при физической нагрузке, купировавшиеся в покое. В 2014 г. планировалась госпитализация для проведения коронарографии, однако госпитализираван не был. Со слов, в течение 3-х недель ухудшение самочувствия, снижение толерантности к физической нагрузке: участились боли давящего характера за грудиной, возникающие при быстрой ходьбе. 03.12.2015 г. в диагностическом центре выполнена ЭХО-кардиография, нарушения локальной сократимости миокарда не выявлено. С учетом положительного тропонинового теста, появление 2-х зон гипокинезиии нижней стенки левого желудочка (ЛЖ) диагностирован не Q-образующий инфаркт миокарда нижней стенки ЛЖ от 06.12.2015 г. На основании полученных данных 08.12.2015 г. выполнена коронарография, которая выявила многососудистое поражение коронарных артерий: критический стеноз проксимальной порции ПМЖВ, стеноз до 50% на границе средней и дистальной порции (рис. 5).

С учетом незавершенного инфаркта миокарда, с целью предотвращения рецидива и фатальных осложнений, вынесено решение о необходимости реваскуляризации миокарда. 08.12.2015 г. выполнено стентирование ЛКА, ПМЖВ, реканализация и стентирование ОВ, стентирование правой коронарной артерии (ПКА)

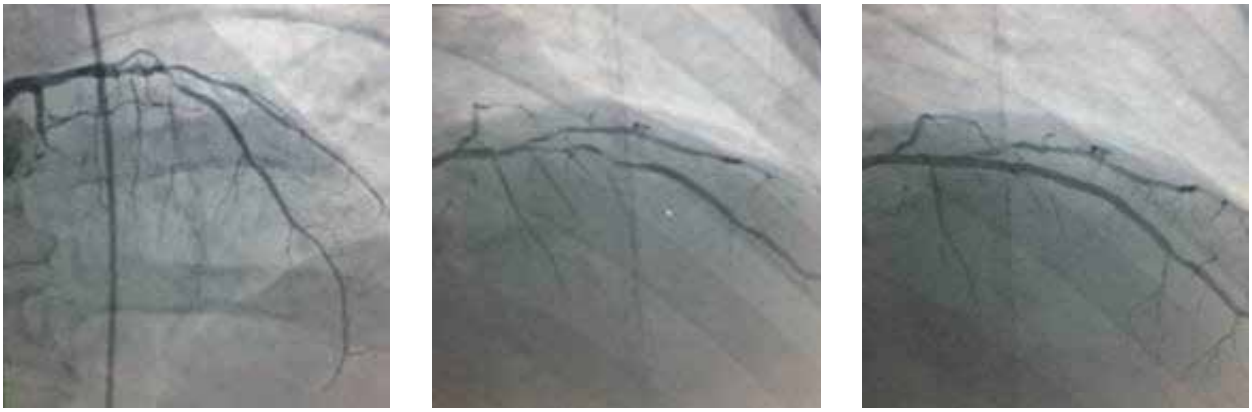

Рис. 5. *Коронароангиограмма пациента Н-ва*
Fig. 5. *Coronaroangiogram of the patient*

с хорошим клиническим и ангиографическими результатами (рис. 6).

В стабильном состоянии 10.12.2015 г. переведен в 1 кардиологическое отделение. Наследственность: не отягощена. Вредные привычки: отрицает. Перенесенные заболевания: операции – аппендэктомия. В 2012 г. и 2014 г. выявлен анти– HCV положительный, в 2014 г. – рнк HCV – не обнаружено. Аллергологический анамнез: препарат для наркоза (название не помнит) – анафилактический шок.

Объективное состояние: Состояние средней тяжести. Правильного телосложения. Достаточного питания. Данные физического развития: рост: 178 см. вес: 98 кг. Кожа: физиологической окраски, нормальной влажности. Кожные покровы физиологической окраски. Периферические л\у не увеличены. Пальпация по ходу сосудов нижних конечностей безболезненная, пульсация на периферических сосудах отчетливая. Место пункции бедренной артерии – без патологии. Щитовидная железа не увеличена. Шум на периферических сосудах отсутствует. ЧДД 176 в мин. Грудная клетка правильной формы. Перкуторно-легочный звук. Дыхание везикулярное, ослабленное, хрипы не выслушиваются. ЧСС 79 в мин., ритм правильный, АД 120/70 мм.рт. ст. Границы относительной сердечной тупости не расширены. Тоны сердца приглушены, ритм правильный. Язык влажный, у корня обложен белым налетом. Живот мягкий, безболезнен. Печень у края реберной дуги. Селезенка не пальпируется. Поколачивание по поясничной области безболезненно с обеих сторон. Дизурических расстройств нет. сознание ясное, в месте, времени и личности полностью ориентирована, грубой неврологической патологии нет. Данные физического развития: рост: 178 см, вес: 98 кг.

Рис. 6. *Коронароангиограмма пациента Н-ва после стентирования*
Fig. 6. *Coronary angiogram of the patient after stenting*

В ходе проведённого обследования были получены следующие результаты. Анализ крови на антитела ВИЧ, RW, HbsAg – отрицательно от 08.12.15 г. анти-HCV– от10.12.2015 г. – положительно, лот 4E 0579, группа крови B (III), Rh (D) + положит. Общий анализ мочи 09.12.2015 г. уд. вес 1050, прозрачная, желтая, реакция на эстеразу отрицательная, pH 6.5, уробилиноген норма, глюкоза норма. лейкоциты 1 в п\зр, слизь скудно. Общий анализ крови 07.12.2015 г. гемоглобин 160 г\л, эритроциты 5.08, лейкоциты 9.68, тромбоциты 299, нейтрофилы 65.5, лимфоциты 36.4, моноциты 6.7, эозинофилы 0.5, базофилы-0.9, СОЭ–5мм\час. ЭКГ от 07.12.2015 г. – ритм синусовый с ЧСС 90 уд\мин, горизонтальная ЭОС, отрицательный T в III, a VF отведениях.

За период наблюдения динамика инфаркта миокарда нижней стенки левого желудочка. Рентгенография органов грудной клетки 11.12.15 г.: Видимые отделы легочных, легочный рисунок не изменен. Корни легких структурны, не расширены. Диафрагма обычно расположена, четкая. Тень средостения не смещена**.** ЭХО-КГ 08.12.15 г.: КДР ЛЖ 4.6, КСР ЛЖ 2.9, КДО ЛЖ 97, КСО ЛЖ 32, ФВ 67, ТМЖП 1,0, ТСЗБЛЖ 0,9, масса миокарда 148, КДР ПЖ 1,7, ЛП 4,2, диаметр корня аорты 3,7. Гипертрофии (увеличение индекса массы) миокарда левого желудочка не выявлено. Индекс массы тела 67 г\м2. Глобальная сократительная функция левого желудочка не нарушена. Simpson=55%. Дилатация левого желудочка не выявлено. Незначительная гипокинезия базального и среднего сегментов нижней стенки левого желудочка. Обнаруженные нарушения локальной сократимости левого желудочка могут служить проявлением инфаркта миокарда указанной локализации. Диастолическая функция не изменена. E/A=1,1. Умеренное расширение

восходящего отдела аорты до 4,3 см. Уплотнение стенок аорты и створок аортального клапана. Аортальный клапан имеет 3 створки. Трансклапанный градиент давления пиковый 7,1 мм.рт.ст. (до 12 мм.рт.ст.) Аортальная регургитация 1 степени. Уплотнение фиброзного кольца и створок митрального клапана. Трансклапанный градиент давления пиковый 3,8 мм.рт.ст. Пролапс обеих створок митрального клапана, выраженный незначительно. УЗИ органов брюшной полости от 16.12.2015 г: печень: контуры ровные, размер левой доли – 8,9 см, правой доли 14,9 см, эхогенность – повышенная, эхоструктура – диффузно неоднородная, очаговые изменения – над проекцией ворот лоцируется участок сниженной эхогенности неправильной формы, с неровными контурами, размером 3,5х1,4 см (участок сохраненной паренхимы на фоне жировой инфильтрации), желчный пузырь: положение – обычное, размер – 8.3х3.1см, форма – перегибы в верх/3, толщина стенки – 0,3 см, эхогенность стенки-повышенная, содержимое – обычное, портальная вена – 1,0 см, гепатикохоледох – 0,3 см, внутрипеченочные протоки – не расширены, селезеночная вена – 0,5 см, почечные вены – N, нижняя полая вена – N, поджелудочная железы: контуры – ровные, четкие, размер: головка – 2.6см, телоб – 1.2 см, хвостб – 2,2см, эхогенность – повышенная, эхоструктура – диффузно неоднородная, очаговые изменения-не выявлено, селезенка: размер – 10.0х3.8 см, эхоструктура – обычная, очаговые изменения – не выявлены, брюшной отдел аорты: 1,7 см, б/о, лимфатические узлы с достоверностью лоцировать не удается,1,0 мзв.

Заключение: УЗ – признаки диффузных изменений печени (по типу жирового гепатоза), диффузных Коронарография от 08.12.2015 г. ЛКА ствол – свободно проходим, ПМЖВ – диффузно изменена, критический дискретный стеноз проксимальной порции, четкообразно стенозирована на протяжении проксимальной порции 50%, далее проходима, дистальная ветвь (ДВ1) – диффузно изменена, четкообразно стенозирована на протяжении с макс. значением до критического, дистальная ветвь ДВ2-свободно проходима, срединная ветвь (СВ) – диффузно изменена, проходима, ОВ-окклюзирована в проксимальной порции, ветвь тупого края (ВТК) – не контрастируется, ПКА – диффузно изменена на всем протяжении, четкообразна стенозирована на протяжении до 60%, критический стеноз дистальной порции, ветвь острого края (ВОК) – диффузно изменена, критический стеноз в устье, далее проходима, задняя межжелудочковая ветвь (ЗМЖВ) – диффузно изменена, проходима. Тип кровоснабжения Операция: стентирование ЛКА ПМЖВ, реканализация и стентирование ОВ, стентирование ПКА. выполнена имплантация, последовательно, «стык-в-стык», в проксимальнуюи среднюю порции ПМЖВ, коронарных стентов «Xience PRIME» 2.25-18, «Resolute» 2,25-30, 2.5-24. Время экспозиции 40 сек, под давлением 20 атм, при контрольной коронарографии геометрия ПМЖВ в прокимальной порции полностью восстановлена. В ОВ за зону окклюзии, проведен жесткий коронарный проводник 190 см, 0014 I ncnh, выполнена реканализация ОВ на всем протяжении. В проксимальную и среднюю порции ОВ имплантирован, «стык-в-стык», коронарные стенты «Xience Xpedition» 2.5-28 и 2.5-23, время экспозиции 40 сек, под давлением 20 атм, при контрольной коронарографии геометрия ОВ полностью восстановлена. В ПКА за зону стенозов, проведен коронарный проводник, выполнена баллонная ангиопластика дистальной порции коронарным баллонным катетером, экспозиции 40 сек, под давлением 18 атм. При контрольной КАГ геометрия ПКА на всем протяжении полностью мониторирование ЭКГ: за период наблюдения, регистрируется синусовый ритм сред ЧСС 70 уд/мин, мин ЧСС 52 уд/мин, макс ЧСС 95 уд/мин, пауз более, чем 2,0 сек, было 0. SVE было 0. Общая длительность ST -эпизодов в мин – 0. BPC – в норме – SDNN:100, SDANN индекс-93. Суммарная лучевая нагрузка: 1,0 +4,2+10,3=15,5 мзв.

Назначенное лечение включало в себя: Диета 10, т. конкор 5 мгх2р утр\день, предуктал МВ 35 мгх2р утр\веч, плавикс 75 мг/утр, престариум 2 мг/утр, грандаксин 50 мг 1\2тх 2р утр/день, клексан 0,8 мл п/к, поляризующая смесь 200 мл в\в кап, тромбо-асс 100 мг/веч, омез 20 мг/веч, глицин 2 т\н\н, аторвастатин 20 мг/веч, имован 7,5 иг н/н, нитроспрей при болях.

Основным методом медицинской реабилитации являлась комплексная программа, состоящая из ЛФК: лечебная гимнастика для пациентов с ИБС, дыхательная гимнастика, физиотерапия: синусоидальные модулированные токи по стандартной методике (частота импульсов: 80-100 Гц.) в чередовании с бальнеотерапией.

Результаты лечения: на фоне терапии боли в области сердца не рецидивировали. Гемодинамика стабильная АД 120/80 мм рт.ст, толерантность к физической нагрузке адекватная, режим расширен до III.

Выписывается в удовлетворительном состоянии под наблюдение кардиолога поликлиники. Сотрудник МВД (оперуполномоченный уголовного розыска) 43года, перенёсший острый не Q-образующий инфаркт миокарда нижней стенки ЛЖ, после выполнения стентирования ЛКА ПМЖВ, ПКА, реканализация и стентирования ОВ, и проведения I этапа МР был выписан с улучшением для дальнейшего лечения и реабилитации в поликлинику без проведения II этапа МР.

По данным проведенного исследования в структуре ОКС у сотрудников МВД преимущественно диагностируется ОИМ, у пенсионеров МВД преобладает НС. При лечении и реабилитации ОИМ у сотрудников МВД перевод в реабилитационный центр требуется от 26% до 38%, при НС от 1% до 4%. При оценке общего количества пациентов II этап МР необходим у 25% пациентов, перенесших ОКС. Наличие в структуре ГКГ реабилитационного центра позволяет оптимально проводить этапную медицинскую реабилитацию при ОКС [11-12].

Заключение

При развитии ОКС – у сотрудников МВД преобладает ОИМ, НС чаще диагностируется у пенсионеров МВД. При лечении и реабилитации ОИМ у сотрудников МВД менее половины случаев, а именно до 38%, требуют перевода в реабилитационный центр в рамках одной госпитализации, который является оптимизирующим звеном этапной медицинской реабилитации сотрудников МВД, перенесших ОКС. При этом, комплексная программа, состоящая из ЛФК: лечебная гимнастика для пациентов с ИБС, дыхательная гимнастика, физиотерапия: синусоидальные модулированные токи по стандартной методике (частота импульсов: 80-100 Гц) в чередовании с бальнеотерапией, является эффективной на реабилитационном этапе.

Конфликт интересов: все авторы заявляют об отсутствии потенциального конфликта интересов, требующего раскрытия в данной статье.

СПИСОК ЛИТЕРАТУРЫ

1. Lablance J.M., Amouel P., Hoden S., The OSCAR registry. Registry of acute coronary syndromes. Annales de Cardiologie et d'Angéiologie. 2003; 2(4): 205-211.
2. Pop C., Pop I., Dieu D. Epidimiology of acute myocardial infarction in Romanian country hospitals: a population- based study in the Baiai Mare District. Rom. Journal of Internal Medicine. 2004; 93(12): 607-623.
3. Fox K.A., Steg P.G., Eagle K.A., et al. Decline in rates and heart failure in acute coronary syndromes, 1999- 2006. Journal of the American Medical Association. 2007; 297(17): 1892-1900.
4. Золотухин Н.Н., Погонченкова И.В., Рассулова М.А., Фесюн А.Д. Оценка показателей состояния организма у лиц опасных профессий. Вопросы восстановительной и спортивной медицины. Сборник научных трудов. Москва. 2018: 16-20.
5. Золотухин Н.Н., Фесюн А.Д. Острый инфаркт миокарда и нестабильная стенокардия у сотрудников органов внутренних дел в структуре острого коронарного синдрома. Вопросы курортологии физиотерапии и лечебной физкультуры. 2018; 95(2-2): 58 с.
6. Аронов Д.М., Бубнова М.Г., Барбараш О.Л., Долецкий А.А., Красницкий В.Б., Лебедева Е.В., Лямина Н.П., Репин А.Н., Свет А.В., Чумакова Г.А. Острый инфаркт миокарда с подъемом сегмента ST профилактика. CardioСоматика. 2014; (S1): 5-41.
7. Аронов Д.М., Бубнова М.Г., Бабараш О.Л. и др. Острый инфаркт миокарда с подъемом сегмента ST элетрокардиограммы: реабилитация и вторичная профилактика. Приложение к кардиосоматике. 2014; 1: 5– 42.
8. Аронов Д.М., Бубнова М.Г., Краницкий В.Б. Новые подходы к реабилитации и вторичной профилактике у больных перенесших острый инфаркт миокарда с подъемом сегмента ST электрокардиограммы. Кардиология. 2015; 55(12): 93– 100.
9. Золотухин Н.Н., Погонченкова И.В., Рассулова М.А., Фесюн А.Д. Вопросы лечения острого коронарного синдрома. Актуальные проблемы медицины. Сборник научных трудов. Москва. 2018: 11-15.
10. Острый коронарный синдром. Под.ред. И.С. Явелова, С.М. Хохлунова, Дуплякова Д.В. М. ГЭОТАР– Медика. 2017: 384 с.
11. Franklin K., Goldberg R.J., Spenser F., et al Implications of diabetes in patients with acute coronary syndromes: a multinational observational study. Archives of Internal Medicine. 2004; 164(13): 1457- 1463.
12. Himbert D., Klutman M., Steg G., et al. Cigarette smoking and acute coronary syndromes: a multinacional observation study. International Journal of Cardiology. 2005; 100(1): 109- 117.

REFERENCES

1. Lablance J.M., Amouel P., Hoden S., The OSCAR registry. Registry of acute coronary syndromes. *Annales de Cardiologie et d'Angéiologie*. 2003; 2(4): 205-211.
2. Pop C., Pop I., Dieu D. Epidimiology of acute myocardial infarction in Romanian country hospitals: a population- based study in the Baiai Mare District. Rom. *Journal of Internal Medicine*. 2004; 93(12): 607-623.
3. Fox K.A., Steg P.G., Eagle K.A., et al. Decline in rates and heart failure in acute coronary syndromes, 1999- 2006. *Journal of the American Medical Association*. 2007; 297(17): 1892-1900.
4. Zolotukhin N.N., Pogonchenkova I.V., Rassulova M.A., Fesyun A.D. Ocenka pokazatelej sostojanija organizma u lic opasnyh professij. Voprosy vosstanovitel'noj i sportivnoj mediciny. [Assessment of indicators of the state of the body in persons of dangerous professions. Questions of rehabilitation and sports medicine]. *Sbornik nauchnyh trudov*. Moscow. 2018: 16-20. (In Russ.).
5. Zolotukhin N.N., Fesyun A.D. Ostryj infarkt miokarda i nestabil'naja stenokardija u sotrudnikov organov vnutrennih del v strukture ostrogo koronarnogo sindroma. [Acute myocardial infarction and unstable angina in internal Affairs officers in the structure of acute coronary syndrome]. *Voprosy kurortologii fizioterapii i lechebnoj fizkul'tury*. 2018; 95(2-2): 58 p. (In Russ.).
6. Aronov D.M., Bubnova M.G., Barbarash O.L., Doletsky A.A., Krasnitsky V.B., Lebedeva E.V., Lyamina N.P., Repin A.N., Svet A.V., Chumakova G.A. Ostryj infarkt miokarda s podemom segmenta ST profilaktika. [Acute myocardial infarction with ST segment elevation prevention]. *CardioSomatika*. 2014; (S1): 5-41. (In Russ.).
7. Aronov D.M., Bubnova M.G., Babarash O.L., et.al. Ostryj infarkt miokarda s podemom segmenta ST eletrokardiogrammy: reabilitacija i vtorichnaja profilaktika [Acute myocardial infarction with ST segment elevation eletrocardiogram: rehabilitation and secondary prevention.]. *Prilozhenie k kardiosomatike*. 2014; 1: 5- 42. (In Russ.).
8. Aronov D.M., Bubnova M.G., Kranitsky V.B. Novye podhody k reabilitacii i vtorichnoj profilaktike u bol'nyh perenesshih ostryj infarkt miokarda s podemom segmenta ST elektrokardiogrammy. [New approaches to rehabilitation and secondary prevention in patients with acute myocardial infarction with ST segment elevation of the electrocardiogram]. *Kardiologiya*. 2015; 55(12): 93- 100. (In Russ.).
9. Zolotukhin N.N., Pogonchenkova I.V., Rassulova M.A., Fesyun A.D. Voprosy lechenija ostrogo koronarnogo sindroma. Aktual'nye problemy mediciny. [Questions of treatment of acute coronary syndrome. Current problems of medicine]. *Sbornik nauchnyh trudov*. Moscow. 2018: 11-15. (In Russ.).
10. Javelova I.S., Hohlunova S.M., Dupljakova D.V. Ostryj koronarnyj sindrom. [Acute coronary syndrome]. Moscow. GEOTAR-Media. 2017: 384 p. (In Russ.).
11. Franklin K., Goldberg R.J., Spenser F., et al Implications of diabetes in patients with acute coronary syndromes: a multinational observational study. *Archives of Internal Medicine*. 2004; 164(13): 1457- 1463.
12. Himbert D., Klutman M., Steg G., et al. Cigarette smoking and acute coronary syndromes: a multinacional observation study. *International Journal of Cardiology*. 2005; 100(1): 109- 117.

Контактная информация:

Золотухин Николай Николаевич, главный врач, терапевт Главного клинического госпиталя МВД Российской Федерации, доцент кафедры терапии и детских болезней медицинского института непрерывного образования Московского государственного университета пищевых производств, e-mail: znn1971@gmail.com, ORCID ID 0000-0003-4082-4656

Contact information:

Nikolai N. Zolotukhin, chief physician of the Main Clinical Hospital of the Ministry of Internal Affairs of the Russian Federation, associate professor of the Department of Therapy and Children's Diseases of the Medical Institute of Continuing Education of the Moscow State University of Food Production, e-mail: znn1971@gmail.com, ORCID ID 0000-0003-4082-4656